

Ako môže dermatológ zlepšiť prognózu detí s juvenilnou dermatomyozitídou?

MUDr. Tomáš Dallos, PhD.¹, MUDr. Dagmar Mozolová, CSc.¹, doc. MUDr. Jozef Lukáč, CSc.²,
doc. MUDr. Dušan Buchvald, PhD.³

¹Detská klinika Lekárskej fakulty Univerzity Komenského a Detskej fakultnej nemocnice s poliklinikou v Bratislave

²Národný ústav reumatických chorôb Piešťany

³Detská dermatovenerologická klinika Lekárskej fakulty Univerzity Komenského a Detskej fakultnej nemocnice s poliklinikou v Bratislave

Juvenilná dermatomyozitída (JDM) je raritné systémové ochorenie spojiva detského veku. JDM má prognosticky veľmi závažné komplikácie (lipoatrofia, dystrofická kalcinóza). Tieto sa považujú za dôsledok neskoro diagnostikovaného alebo nedostatočne agresívne liečeného ochorenia. Incidencia JDM je iba 2 – 4 prípady na 1 milión detí za rok. V rokoch 2013 – 2016 sme však v DFNSP Bratislava diagnostikovali JDM až u 6 dievčat. Príčinou tejto nezvyčajne vysokej incidence boli pacienti, u ktorých bola diagnóza JDM stanovená s významným oneskorením. U všetkých boli prítomné typické kožné prejavy (Gottronove papuly, heliotropný exantém, malárny raš). Významná svalová slabosť bola zjavná len u troch detí, u dvoch detí sa zistila len v cieľených svalových testoch, u jedného dieťaťa chýbala úplne. U dvoch detí neboli svalové enzýmy vôbec zvýšené. MRI svalov a kapilaroskopia nechtových lôžok spoľahlivo identifikovali pacientov s JDM, bez nutnosti invazívnych vyšetrení (EMG, biopsia svalu). Oneskorenie diagnózy u niektorých detí bolo spôsobené nekompletným klinickým a laboratórnym obrazom a zámenou za iné ochorenie (psoriáza, subakútny lupus erythematosus, porfýria). JDM je zriedkavé ochorenie so závažnou prognózou, ktorá je závislá od včasnej diagnózy a agresívnej liečby. Kožné prejavy JDM sú charakteristické a na rozdiel od ostatných príznakov prítomné u všetkých pacientov. Včasná rozpoznávanie JDM zásadne zlepšuje prognózu pacienta.

Kľúčové slová: juvenilná dermatomyozitída, deti, Gottronove papuly, kapilaroskopia, dermatoskop

How can dermatologists improve the prognosis of children with juvenile dermatomyositis?

Juvenile dermatomyositis (JDM) is a rare systemic connective tissue disease of childhood. JDM has prognostically severe complications (lipoatrophy, dystrophic calcinosis). These are considered to be due to late diagnosis or insufficiently aggressive treatment. The incidence of JDM is only 2-4 cases per 1 million children per year. In the years 2013-2016, we diagnosed JDM in 6 girls in our centre. This unusually high incidence was due to delayed diagnosis in some patients. Characteristic skin lesions (Gottron papules, heliotropic rash, malar rash) were present in all. Significant muscle weakness was found in 3, became apparent upon muscle testing in 2 and was completely absent in 1 patient. In 2 children, muscle enzymes were not elevated. Muscle MRI and nailfold capillaroscopy reliably identified patients with JDM, thus eliminating the need for invasive diagnostic procedures (EMG, muscle biopsy). The delayed diagnosis in some cases was due to an incomplete clinical and laboratory picture and misdiagnosis as psoriasis, subacute lupus erythematosus and porphyria. JDM is a rare disease with severe prognosis that is dependent on early diagnosis and aggressive treatment. Skin changes are characteristic and, unlike most other symptoms, present in all patients. Early recognition of JDM is essential and has prognostic implications.

Key words: juvenile dermatomyositis, children, Gottron papules, capillaroscopy, dermatoscope

Úvod

Idiopatické zápalové myopatie tvoria heterogénnu skupinu zriedkavých zápalových ochorení svalov, z ktorých sa 16 – 20 % začína v detskom veku. U detí sú najčastejšie **juvenilná dermatomyozitída** (JDM) a zriedkavejšia juvenilná polymyozitída (JPM).

Klinický obraz JDM opísalo viacero autorov už v 19. storočí. JDM je výsledkom perivaskulárneho zápalu s charakteristickými fotosenzitívnymi prejavmi na koži (heliotropný exantém, Gottronove papuly, ulcerácie, svaloch (symetrická proximálna svalová slabosť) a niekedy na slizniciach (postihnutie ďasien, gastrointestinálne krízy). Generalizovaná lipodystrofia a dystrofická kalcinóza podkožia sú najčastejšie dlhodobé komplikácie neskoro diagnostikovaného alebo

bo v úvode nedostatočne agresívne liečeného ochorenia (1). Postihnutie myokardu a intersticiálna pneumopatia sa v detskom veku, na rozdiel od dermatomyozitídy dospelých, považujú za zriedkavé, i keď novšie štúdie poukazujú na známky pľúcneho postihnutia až u 26 – 37 % pacientov s JDM (2).

Mortalita JDM dosahovala pred 50 rokmi minulého storočia až 30 % (3, 4). Po zavedení intenzívnej a dlhodobej liečby kortikoidmi a imunosupresívami poklesla mortalita na 1 – 2 %. V súčasnosti má adekvátne liečená JDM celkovo lepšiu prognózu prežívania s nižším stupňom funkčného postihnutia ako dermatomyozitída u dospelých. Dlhodobá prognóza JDM však závisí od včasnej diagnózy a intenzívnej a dlhodobej liečby (1).

Súbor pacientov

V rokoch 2013 – 2016 sme sa na I. a II. detskej klinike LF UK a DFNSP v Bratislave stretli s novomanifestovanou JDM celkovo 6-krát. Vo všetkých prípadoch išlo o dievčatá vo veku 4,5 – 10 rokov, ich klinická charakteristika je uvedená v tabuľke 1.

U všetkých postihnutých detí boli prítomné charakteristické kožné prejavy (obrázok 1): fialkasté začervenenie viečok, tzv. heliotropný raš, ružovočervený motýľový exantém na lícach presahujúci koreň nosa s vynechaním nazolabálnych rýh (malárny raš) a papuloskvamózne eflorescencie na extenzorových plochách veľkých (laktov, kolien) a malých (metakarpofalangálnych, proximálnych, ev. distálnych interfalangeálnych) kĺbov (Gottronove papuly). Jedno

dieťa malo Gottronove papuly dominantne nad malými kĺbmi, koža nad veľkými kĺbmi bola postihnutá menej a asymetricky. U všetkých detí sa vyskytlo periunguálne začervenenie nechťových lôžok. Ani v jednom prípade sa nerozvinulo generalizované postihnutie kože či kožné ulcerácie. Dystrofická kalcinóza nebola klinicky zjavná v čase stanovenia diagnózy ani u jednej pacientky, v neskoršom priebehu sa však zatiaľ vyvinula u troch detí. Pritom nadobudla podobu ložiskovej akumulácie kalcia charakteru uzlov alebo v jednom prípade difúznej tzv. calcinosis universalis (obrázok 2).

Jednoznačný myopatický syndróm so symetrickou proximálnou svalovou slabosťou bol klinicky zjavný u štyroch detí: dve deti sa predstavili neschopné samostatnej chôdze a u ďalšieho aj napriek úvodnej liečbe došlo k úplnej imobilizácii na lôžku v priebehu prvých týždňov liečby. Jedno dieťa vykonávalo bežné činnosti samostatne, v čase stanovenia diagnózy boli prítomné kontraktúry najmä v laktových a bedrových zhyboch. Jedno dieťa bolo motoricky veľmi aktívne a jeho matka nepripúšťala, že by malo zníženú svalovú silu. Oproti zdravým deťom však bolo neobratné, pri zmenách polohy využívalo pomocné manévry a v štandardizovaných svalových testoch (MMT8, CMAS) sa ukázala významne znížená svalová sila a výdrž. Jedno dieťa napriek dlhotrvajúcej anamnéze kožných prejavov (9 rokov) nevykazovalo žiadnu svalovú slabosť a ani laboratórnymi vyšetreniami či MRI svalov nebolo dokázané ich postihnutie. U troch detí boli v čase diagnózy prítomné niektoré prejavy postihnutia viscerálnych svalov ako rinolália, dysfónia alebo dysfágia s poruchou prehĺtania, ale u žiadneho nedošlo k aspirácii potravy. Artralgie a artritída sa u našich pacientov nevyskytovali. V čase stanovenia diagnózy boli všetky deti unavené, u niektorých sa prejavilo nechutenstvo. Zvýšenú telesnú teplotu sme nezaznamenali.

Laboratórny obraz nebol charakteristický u všetkých pacientov. Aktivita všetkých troch štandardne vyšetovaných svalových enzýmov (AST, LD, CK) bola aspoň mierne zvýšená u troch pacientov, u ďalších dvoch bol zvýšený jeden, resp. dva svalové enzýmy. U jednej pacientky bez svalovej slabosti chýbal laboratórny obraz myogénneho poškodenia úplne. Zápalová aktivita nebola zvýšená u žiadneho pacienta. U štyroch z 5 pacientov, u ktorých sme uskutočnili MRI svalov pletencov dolných končatín a stehien, bol prítomný charakteristický obraz myozitídy s hypersignálnymi zmenami v svaloch aj podkoží (obrázok 3).

Tabuľka 1. Charakteristika súboru pacientov v čase stanovenia diagnózy JDM

Pacient	1	2	3	4	5	6*
Pohlavie M/Ž	Ž	Ž	Ž	Ž	Ž	Ž
Vek (roky)						
manifestácie	10	4,5	9	5	8	1
pri diagnóze	10	4,5	9	6	10	10
Čas do diagnózy	1 mesiac	2 mesiace	4 mesiace	8 mesiacov	2 roky	9 rokov
Kožný nález						
heliotropný exantém	+	+	+	+	+	+
malárny raš	+	+	+	+	+	+
Gottronove papuly	+	+	+	+	+	+
Svalová sila						
+ CMAS (max. 52)	N a)	N b)	8	30	30	52
++ MMT8 (max. 80)	N a)	N b)	34	48	51	80
Svalové enzýmy						
AST (ukat/l)	4,21	8,38	0,70	0,80	0,50	0,50
LD (ukat/l)	15,7	14,04	6,88	8,60	4,50	3,29
CK (ukat/l)	121,1	89,92	5,35	1,74	2,8	0,9
Pomocné vyšetrenia						
elektromyografia	pozitívna	N	N	N	N	N
biopsia svalu	N	N	N	N	N	N
MRI	N a)	pozitívne	pozitívne	pozitívne	pozitívne	negatívne
Komplikácie						
kalcinóza	+	-	+	-	+	-
lipoatrofia	-	-	-	-	+/-	-

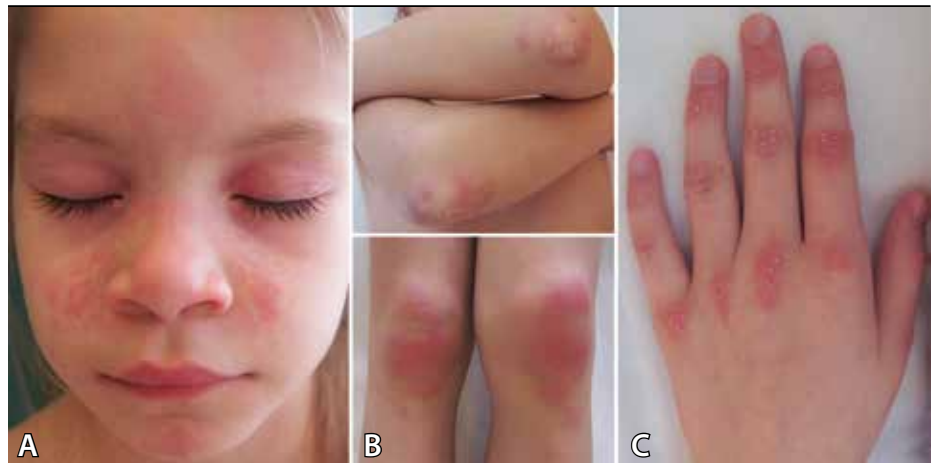Poznámky:

* pacientka s amyopatickou formou JDM

+ CMAS – Childhood Muscle Assessment Scale, ++ Manual Muscle Test 8

N – nerobené, a) v danom čase metódika ešte nebola zavedená na pracovisku, b) pre nedostatočnú spoluprácu dieťaťa

Obrázok 1. Typické kožné zmeny u pacientov s novozistenou JDM. A) heliotropný exantém lokalizovaný periorbitálne a malárny raš (motýľový exantém) na lícach a koreni nosa, B) Gottronove papuly nad veľkými kĺbmi, C) symetricky rozložené Gottronove papuly nad malými kĺbmi rúk (metakarpofalangeálnymi, proximálnymi a distálnymi interfalangeálnymi)



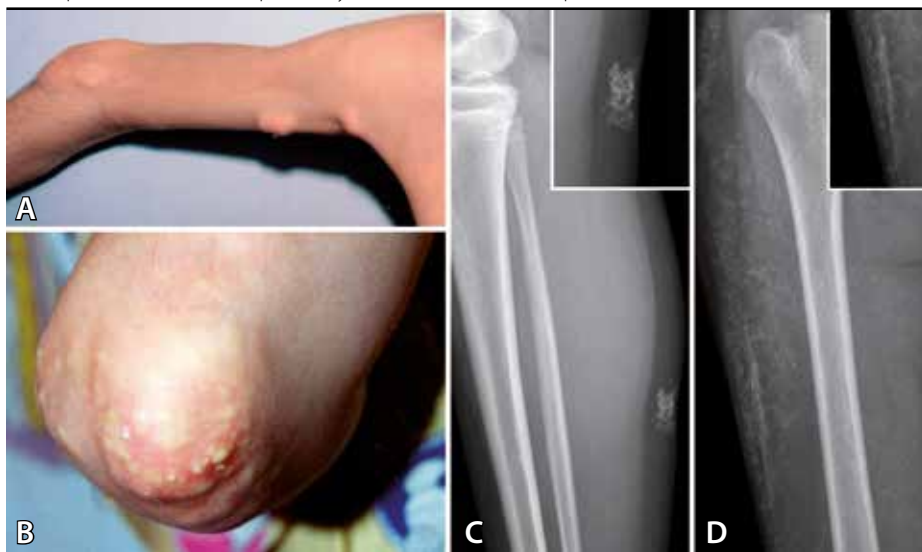
U jednej pacientky chýbajúce zmeny na MRI korelovali s absenciou svalového postihnutia. U všetkých pacientov bol prítomný nález kapilaritídy pri vyšetrení nechťových lôžok, ktorý bol dobre viditeľný aj pomocou dermatoskopu (obrázok 4).

Cesta k diagnóze JDM

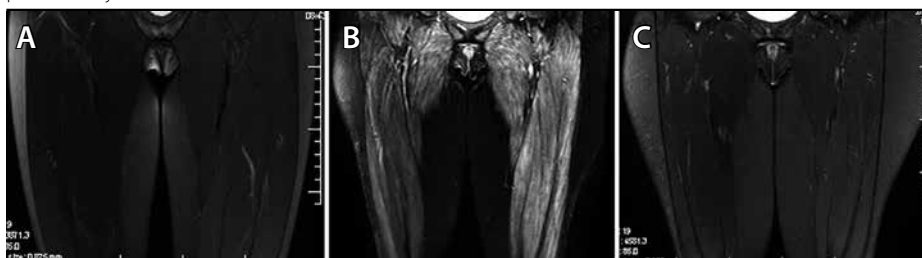U dvoch detí bola diagnóza JDM stanovená promptne do jedného mesiaca od začiatku klinických príznakov. U jedného z nich bolo po-

dozrenie na JDM vyslovené dermatológom na základe prítomnosti charakteristického kožného postihnutia a svalovej slabosti. Druhé dieťa bolo hospitalizované na infektologickom oddelení pre podozrenie na hepatopatiu (zvýšenie aminotransferáz). Keďže však bola prítomná svalová slabosť a diskretný kožný nález nad interfalangeálnymi kĺbmi, infektológ vyslovil podozrenie na JDM. Zvýšená aktivita kreatínkinázy (CK) a laktátdehydrogenázy potvrdili svalový pôvod zvýšeného AST a ALT.

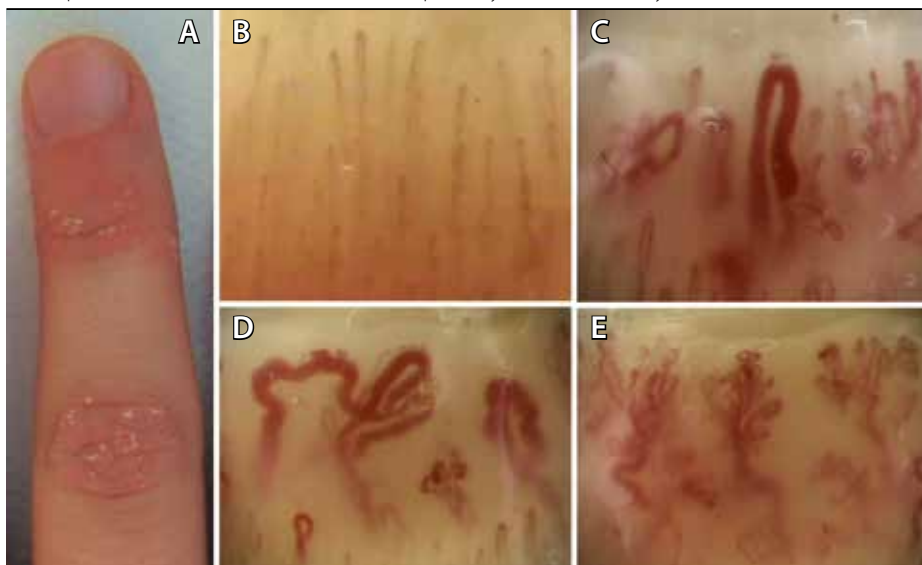Obrázok 2. Dystrofická kalcinóza u pacientov s JDM. Lokalizovaná kalcinóza A) na ramene, B) na extenzorovej ploche laktá, C) na dozrálnom predkolení na RTG (+ detail), D) Difúzne ukladenie vápnika v podkoží a fasciách u pacientky s calcinosis universalis pri JDM na RTG (+ detail).



Obrázok 3. MRI svalov dolného pletenca a stehna v T2W SPAIR sekvenciách. A) fyziologický nález u pacientky s amyopatickou JDM, B) patologický nález u pacientky s floridnou JDM (zvýšený signál svalov, zvýšený signál podkožia, atrofia svalov) C) regresia patologických zmien u rovnakej pacientky po 1-ročnej liečbe



Obrázok 4. Kapilaritída pri JDM. A) Peringuálne začervenanie s prerastaním kutikuly, Gottronove papuly na extenzorových plochách malých kĺbov prsta ruky. (B – E) Nálezy pri kapilaroskopii nechtových lôžok (pomocou videokapilaroskopu): B) fyziologický nález na kapilárach nechtového lôžka: jemné, husto uložené, nedilatované kapiláry, C), D), E) patologické zmeny kapilár na nechtovom lôžku: C), D) porucha usporiadania kapilár, dilatácia a zvltný priebeh kapilár až megakapiláry, mikrohemorágie, znížená hustota kapilár a avaskulárne oblasti, E) vetvenie kapilár s vytváraním „kríkovitých štruktúr“.



Ďalšie dievča – gymnastka, bolo dva mesiace sledované neurológom pre progresívnu svalovú slabosť aj so zvýšenými svalovými enzýmami. Následne sa objavili papulózne

eflorescencie nad interfalangeálnymi kĺbmi, laktami a kolenami, dieťa bolo viackrát vyšetrené dermatológmi a napokon s podozrením na systémové ochorenie odoslané na hospitalizáciu.

V tom čase (štyri mesiace od začiatku ťažkostí) už nebola schopná samostatnej chôdze a mala poruchu prehľadania a rinolálie.

Štvrtá pacientka nevykazovala výraznú svalovú slabosť. Mala však charakteristický kožný nález, ktorý bol vyhodnotený ako možný subakútneho lupus erythematosus. Biopsia kože nebola pre stanovenie správnej diagnózy prínosná. Dieťa bolo 8 mesiacov liečené topickými kortikoidmi s dobrým, i keď prechodným klinickým efektom. Absencia svalovej slabosti a čiastočné terapeutické úspechy viedli k oneskorenej konzultácii reumatológa, ktorý potvrdil diagnózu JDM.

10-ročné dievča bolo dva roky sledované neurológom pre progresívnu svalovú slabosť. Svalové enzýmy neboli zvýšené, elektromyografické vyšetrenie nepreukázalo myogénnu léziu a biopsia svalu nebola indikovaná. Stav bol sledovaný ako kongenitálna, bližšie neurčená svalová dystrofia. Súčasne sa pacientka dostala do sledovania dermatológa. Pre fotosenzitívny exantém sa zvažovala porfýria, ktorá sa nepotvrdila. Neskôr pre vitiligo pacientka podstúpila fototerapiu. Vzhľadom na pretrvávanie exantému, progresiu svalovej slabosti s vývojom kontraktúr bola odoslaná na reumatologické vyšetrenie. Napriek intenzívnej liečbe (kortikoidy, metotrexát, hydroxychlorochín, vysokodávkovaná imunoglobulíny, cyklosporín A) u pacientky progresuje difúzna dystrofická kalcinóza a pravdepodobne už dochádza k rozvoju generalizovanej lipoatrofie (pokles váhy bez iného vysvetlenia).

Najdlhšie trvalo stanovenie diagnózy JDM u dieťaťa s 9-ročnou anamnézou ťažkostí. Kožný nález bol charakteristický, ale pre absenciu klinických a laboratórných známk myopatie, a teda nesplnenie štandardných diagnostických kritérií nebola reumatológom potvrdená diagnóza JDM a nebola indikovaná liečba. Išlo o amyopatickú formu JDM, ktorá vyžaduje liečbu podobne ako klasická JDM.

Diskusia

Idiopatické zápalové myopatie patria k zriedkavým ochoreniam detského veku s incidenciou 1,9 a 2,6 – 4,1 na jeden milión detí vo Veľkej Británii, resp. USA (6, 7). Aj v podmienkach špecializovaného detského reumatologického pracoviska teda ide o ochorenie zriedkavé i medzi ostatnými reumatickými ochoreniami detského veku. Výskyt 6 novozistených pacientov s JDM v priebehu necelých štyroch rokov na pracovisku, ktoré nepokrýva celé územie Slovenska, je preto nezvyčajný. Príčinou tejto vysokej incidence bolo oneskorené stanovenie diagnózy u niektorých pacientov (8 mesiacov a 2 – 9 rokov

trvania ochorenia), u ktorých, ako sme opísali, bola cesta k diagnóze zložitá a zdĺhavá.

Včasné stanovenie diagnózy a následné promptné začatie imunosupresívnej liečby má pritom zásadný význam (1). Dlhodobá agresívna imunosupresívna liečba kortikoidmi zásadne zlepšila prežívanie pacientov s JDM a je zodpovedná za dramatický pokles mortality z 33 % v 60. rokoch na 2 – 3 % v súčasnosti (7, 8, 9). Dlhodobá morbidita a výskyt trvalých následkov vyplývajúcich z komplikácií ochorenia a liečby sú však naďalej vysoké (67 – 70 %) (7, 8). Ako faktory, ktoré ovplyvňujú dlhodobú prognózu pacientov s JDM, boli identifikované – vek manifestácie, pohlavie, histologické charakteristiky myozitídy, prítomnosť niektorých autoprotílátok a genetických polymorfizmov a rýchlosť dosiahnutia inaktivity (1), teda faktory, ktoré nie je možné ovplyvniť. Najväčší vplyv na dlhodobú prognózu však mali dva ovplyvniteľné faktory: včasné stanovenie diagnózy a agresivita iniciálnej imunosupresívnej liečby (9, 10).

Ak sa pokúsime identifikovať, ktoré skutočnosti mohli spôsobiť oneskorené stanovenie diagnózy u troch z našich pacientov, zistíme, že najskôr išlo o chýbanie výraznejšej svalovej slabosti a absenciu typického laboratórneho obrazu. Zjavná symetrická proximálna (pletencová) svalová slabosť sa vyskytuje v úvode ochorenia u viac ako 90 % pacientov s JDM. Avšak jej najznámejšie prejavy, ako sú myopatická chôdza a Gowersov príznak (šplhanie), zďaleka nie sú prítomné u všetkých pacientov. Môže sa preto stať, že svalová slabosť sa prejaví až pri zvýšených požiadavkách (udržanie rúk nad úrovňou pliec, udržanie oboch nôh súčasne nad podložkou, udržanie polohy proti odporu, zdvih hlavy z podložky, posadenie bez pomoci rúk) alebo v objektívnych validovaných svalových testoch (CMAS, MMT8). Dôkazom toho, že svalová slabosť nemusí byť výrazná, je aj príklad dieťaťa, u ktorého si ani rodič nevšimol jeho neobratnosť. Dlhodobo klinicky nevýrazné postihnutie svalov sa môže prejavíť až jeho dlhodobými následkami, ako sú flekčné kontraktúry a svalová hypotrofia. Nesmie sa zabúdať ani na možnosť postihnutia viscerálneho svalstva (rinolália, dysfágia, dysfónia), ktoré je spojené s rizikom aspirácie. Túto možnosť je potrebné predvídať a aspirácii predchádzať dočasným zavedením nazogastrickej sondy. V neposlednom rade ani úplná absencia prejavov myopatie nevyklučuje diagnózu JDM. Pacientka s najväčším oneskorením diagnózy je príkladom tzv. amyopatickej formy JDM (dermatomyositis sine myositis).

Napriek tomu, že JDM patrí medzi zápalové systémové ochorenia spojiva, aj naša skúsenosť dokazuje, že humorálna aktivita pri nich nebýva zvýšená. Laboratórne parametre, ktoré odzrkadľujú poškodenie svalu (svalové enzýmy, myoglobín), bývajú často, ale nie univerzálne zvýšené, a to ani vo floridnom štádiu novomanifestovaného ochorenia. Súčasne je nutné konštatovať, že ich hodnoty nemusia navzájom spoľahlivo korelovať. Platí preto, že ani normálny laboratórny nález nevyklučuje zápalové postihnutie svalu pri JDM.

U niektorých pacientov býva zvýšený von Willebrandov faktor, ktorý sa uvoľňuje z poškodeného endotelu. Ukázal sa ako pomerne citlivý (66 %) indikátor prítomnosti vaskulitídy. I keď jeho korelácia s aktivitou ochorenia je spoľahlivá, nemá väčší prínos ako monitoring aktivity svalových enzýmov (11) a nevie predpovedať relaps ochorenia. Ďalej sa prejaví dysregulácia imunitného systému v podobe zvýšeného zastúpenia B-lymfocytov v periférnej krvi, čo sa využíva u niektorých pacientov aj na monitorovanie aktivity ochorenia.

Jediným spoľahlivým diagnostickým príznakom sú **kožné prejavy**, ktoré môžu byť v rôznej miere vyjadrené, ale vyskytujú sa u všetkých pacientov s JDM. Najčastejšie sú Gottronove papuly v charakteristických lokalizáciách symetricky nad extenzorovými plochami veľkých (lakte, kolená) ale aj malých (metakarpofalangeálnych a distálnych a proximálnych interfalangeálnych) kĺbov (obrázok 1). Vo floridnom štádiu JDM sú ružovočervené až fialkasté a pokryté drobnými šupinami, pri regresii aktivity ochorenia atrofujú, depigmentujú a nadobúdajú lesklý až jazvovitý vzhľad. Podľa vzhľadu a lokalizácie ich je možné jednoducho rozpoznať, problémy však môže spôsobiť podobná lokalizácia a vzhľad so psoriatickými eflorescenciami. Pacienti s JDM sú preto najmä pri absencii výraznej svalovej slabosti často mylna a zdanlivo účinne liečení topickými steroidmi pre psoriázu.

Heliotropný exantém je síce menej častý (60 % pacientov), ale špecifický príznak. Ešte zriedkavejší (46 % pacientov) je **malárny raš**, ktorý je identický s motýľovým exantémom pri systémovom lupuse erythematosus. U viac ako tretiny pacientov je už pri manifestácii ochorenia možné pozorovať klinicky zjavné prejavy postihnutia kapilár (periunguálne začervenanie, teleangiektázie na očných viečkach a sliznici alveolárnych výbežkov). Tieto sú prejavom vaskulitídy pri JDM a spoľahlivo korelujú s aktivitou ochorenia (12).

Tabuľka 2. Diagnostické kritériá pre dermatomyozitídu, t. č. používané aj pre JDM (4)

- 1) symetrická proximálna svalová slabosť
- 2) kožné zmeny charakteristické pre DM
- 3) zvýšené svalové enzýmy (AST, CK, LD, aldoláza)
- 4) abnormálna elektromyografia (myogénna lézia)
- 5) svalová biopsia s nálezom zápalu a nekrózy

DM, ak sú splnené 4 z 5 kritérií. Senzitivita 45 %, špecifická 90 %.

Kapilaroskopia nechtových lôžok preto predstavuje enormný prínos, keďže umožňuje priamu vizualizáciu kapilár, a teda aj podstaty ochorenia. Kapilaroskopické zmeny nechtového lôžka sú síce nešpecifické, ale zato pre JDM typické a ich rozsah koreluje so závažnosťou myopatie a aktivitou vaskulopatie pri JDM (12). K typickým zmenám patrí rozšírenie kapilár až so vznikom tzv. megakapilár, ich nepravidelný kľučkovitý priebeh až charakteru vytvárania obrazu kríkov či korún stromov (arborizácia), zánikom, a teda nižšou hustotou kapilár (rarefikácia) a drobnými kapilárnymi hemorágiami (obrázok 4). Tieto zmeny na nechtových lôžkach sa dajú spoľahlivo zobraziť videokapilaroskopom – nákladným zariadením, ktorého dostupnosť je obmedzená. U detí sú však tieto zmeny viditeľné aj pri malom zväčšení pomocou dermatoskopu (13). Dermatoskop, ktorý patrí k základnému vybaveniu každej dermatologickej ambulancie, preto predstavuje vzácny nástroj, ktorý pri zobrazení kapilár nechtových lôžok pomáha spoľahlivo odlíšiť JDM od iných nozologických jednotiek, a to najmä psoriázu.

Z uvedeného vyplýva, že diagnostické kritériá na dermatomyozitídu podľa Petera a Bohana (4) (tabuľka 2) nespĺnia všetci pacienti s JDM. Podľa týchto kritérií preto majú zásadný význam pomocné, žiaľ, invazívne vyšetrenia (elektromyografia, biopsia svalu) (14, 15). Tieto však zaťažujú pacienta a nemusia mať očakávaný prínos, keďže postihnutie svalov pri JDM nie je vždy homogénne a ich výsledok teda môže byť falošne negatívny. Detskí reumatológovia preto v súčasnosti uprednostňujú pri diagnostike JDM pomocné vyšetrenia, ktoré nie sú súčasťou týchto kritérií, ale patologické výsledky sú prítomné takmer u všetkých pacientov s JDM. K týmto patrí kapilaroskopia nechtových lôžok a MRI svalov. Výhodou je aj neinvasívny charakter týchto metód.

MRI svalov je často využívaná, dostupná, neinvasívna a spoľahlivá vyšetrovacia metóda. Podľa medzinárodného prieskumu sa MRI v súčasnosti uznáva ako štvrté najprínosnejšie diagnostické kritérium pre JDM hneď po náleze proximálnej svalovej slabosti, typických

kožných zmien a zvýšenia svalových enzýmov (16). Väčšina zmien v MRI obraze (zvýšený signál svalu, svalová atrofia a tuková degenerácia) neodlíši iné typy svalového postihnutia (vrátane pre detský vek vysokorelevantných svalových dystrofií). Niektoré nálezy (perifasciálny edém, edém podkožia) sú však pre JDM typické (17) (obrázok 3). Okrem toho môže zobrazenie svalového postihnutia prispieť k zvýšeniu výťažnosti cieľenej svalovej biopsie alebo elektromyografického vyšetrenia (18).

Pacienti, u ktorých došlo k významnému oneskoreniu diagnózy, sa manifestovali nekompletným klinickým (absencia významnej svalovej slabosti) alebo netypickým laboratórnym obrazom (absencia zvýšenia svalových enzýmov). Charakteristický klinický obraz u dieťaťa s myopatickým syndrómom, typickým kožným nálezom a zvýšením svalových enzýmov nenecháva pochybnosti o diagnóze JDM a umožňuje zdržanlivý prístup k pomocným, najmä invazívnym vyšetreniam. Pacienti s nekompletnou manifestáciou môžu profitovať zo správne indikovaných pomocných vyšetrení. Z pohľadu dermatológa je dôležité, že jedným z nich je aj vizualizácia kapilaritídy, ktorú je možné uskutočniť už pri prvom klinickom vyšetrení aj bežným dermatoskopom.

Nízky prah podozrenia na JDM je potrebné mať najmä u detí predškolského a mladšieho školského veku, keď sa JDM manifestuje asi u 25 % pacientov. Práve v tejto vekovej kategórii sa častejšie vyskytuje nekompletný klinický obraz ochorenia (19), pričom však za predpokladu včas stanovenej diagnózy nie je dlhodobá prognóza týchto pacientov horšia (19, 20).

Záver

Súhrnne môžeme konštatovať, že nízka incidencia a nekompletný klinický obraz u niektorých pacientov sú najčastejšími dôvodmi na oneskorenie stanovenia diagnózy JDM. Včasné rozpoznanie JDM a agresívna liečba sa ukázali ako jediné ovplyvniteľné faktory, ktoré priaznivo vplyvajú na dlhodobú prognózu pacienta. Keďže charakteristický kožný nález sa vyskytuje u všetkých pacientov, dermatológ môže viac ako ktorýkoľvek iný odborník zohrať rozhodujúcu úlohu pri vyslovení podozrenia na toto ochorenie. Pritom môže využiť aj dermatoskop, ktorý pomôže odhaliť charakteristické zmeny na kapilárach nechtového lôžka a odlíšiť iné nozologické jednotky.

Literatúra

- Pachman LM, Abbott K, Sinacore JM, et al. Duration of illness is an important variable for untreated children with juvenile dermatomyositis. *J Pediatr*. 2006;148(2):247–253.
- Sanner H, Aaløkken TM, Gran JT, et al. Pulmonary outcome in juvenile dermatomyositis: a case-control study. *Ann Rheum Dis*. 2011;70(1):86–91.
- Bitnum S, Daeschner CW, Travis LB, et al. Dermatomyositis. *J Pediatr*. 1964;74:101–131.
- Bohan A, Peter JB. Polymyositis and dermatomyositis. *N Engl J Med*. 1975;292:344–347.
- Mendez EP, Lipton R, Ramsey-Goldman R, et al. US incidence of juvenile dermatomyositis, 1995–1998: results from the National Institute of Arthritis and Musculoskeletal and Skin Diseases Registry. *Arthritis Rheum*. 2003;49(3):300–305.
- Symmons DP, Sills JA, Davis SM. The incidence of juvenile dermatomyositis: results from a nation-wide study. *Br J Rheumatol*. 1995;34(8):732–736.
- Ravelli A, Trail L, Ferrari C, et al. Long-term outcome and prognostic factors of juvenile dermatomyositis: a multinational, multicenter study of 490 patients. *Arthritis Care Res (Hoboken)* 2010 62(1):63–72.
- Rider LG, Lachenbruch PA, Monroe JB, et al. Damage extent and predictors in adult and juvenile dermatomyositis and polymyositis as determined with the myositis damage index. *Arthritis Rheum*. 2000;60(11):3425–3435.
- Taborda AL, Azevedo P, Isenberg DA. Retrospective analysis of the outcome of patients with idiopathic inflammatory myopathy. A long-term follow up. *Clin Exp Rheumatol*. 2014;32(2):188–193.
- Fisler RE, Liang MG, Fuhlbrigge RC, et al. Aggressive management of juvenile dermatomyositis results in improved outcome and decreased incidence of calcinosis. *J Am Acad Dermatol*. 2002;47(4):505–511.
- Guzmán J, Petty RE, Malleson PN. Monitoring disease activity in juvenile dermatomyositis: the role of von Willebrand factor and muscle enzymes. *J Rheumatol*. 1994;21(4):739–743.
- Doležalová P, Young SP, Bacon PA, et al. Nailfold capillary microscopy in healthy children and in childhood rheumatic diseases: a prospective single blind observational study. *Ann Rheum Dis*. 2003;62(5):444–449.
- Bergman R, Sharony L, Schapira D, et al. The handheld dermatoscope as a nail-fold capillaroscopic instrument. *Arch Dermatol*. 2003;139(8):1027–1030.
- Cibulčík F, Hančinová V, Hergottová A, et al. Elektromyografia v diagnostike zápalových ochorení svalov. *Neurológia*. 2007;2(Supl. 1):16.
- Špalek P. Dermatomyozitída – patogenéza, klinický obraz, diagnostické kritériá a liečby. *Neurológia* 2007;2(3):161–168.
- Brown VE, Pilkington CA, Feldman BM, et al. An international consensus survey of the diagnostic criteria for juvenile dermatomyositis (JDM). *Rheumatology (Oxford)*. 2006;45(8):990–993.
- Maillard SM, Jones R, Owens C, et al. Quantitative assessment of MRI T2 relaxation time of thigh muscles in juvenile dermatomyositis. *Rheumatology (Oxford)*. 2004;43(5):603–608.
- Tuen VC, Zingula SN, Moir C, et al. MRI guided wire localization muscle biopsy in a child with juvenile dermatomyositis. *Pediatr Rheumatol Online J*. 2013;11(1):15.
- Patwardhan A, Rennebohm N, Dvorchik I, et al. Is juvenile dermatomyositis a different disease in children up to three years of age at onset than in children above three years at onset? A retrospective review of 23 years of a single center's experience. *Pediatr Rheumatol Online J*. 2012;10(1):34.
- Martin N, Krol P, Smith S, et al. Comparison of children with onset of juvenile dermatomyositis symptoms before or after their fifth birthday in a UK and Ireland juvenile dermatomyositis cohort study. *Arthritis Care Res (Hoboken)*. 2012;64(11):1665–1672.

Článok je prevzatý z:

Dermatol. prax, 2017, 11(1): 22–26



MUDr. Tomáš Dallos, PhD.
Detská klinika LF UK a DFNSP
Limbová 1, 833 40 Bratislava
dallos@dfnsp.sk