

Léčba velmi hluboké popáleniny u půlročního kojence

MUDr. Radomír Mager¹, MUDr. Břetislav Lipový, Ph.D.^{1,2}, MUDr. Ivan Suchánek¹, MUDr. Jana Bartošková¹

¹Klinika popálenin a rekonstrukční chirurgie FN Brno

²LF Masarykovy univerzity Brno

V průběhu posledních desetiletí dochází u popáleninového traumatu k posunu charakteru mechanismu popálení a rovněž ke změnám uvnitř jednotlivých věkových skupin popálených. Podobně jako ve vyspělých západních zemích v současné době našťestí ubývá rozsáhlých popálenin u dětské populace. Ovšem na druhou stranu stále přibývá lehčích popálenin, především opařenin. Průměrný věk popálení se také snižuje. Dominujícím popálením jsou opařeniny u dětí v raném batolecím věku, zejména u chlapců (1).

V následující kazuistice představujeme ovšem popáleninu, která se vymyká uvedeným skutečnostem. Jednalo se o velmi hlubokou kontaktní popáleninu u půlroční holčičky, která ji utrpěla tak, že na ní spadla rozpálená žehlička do dětské sedačky během krátké nepřítomnosti matky. Popálené plochy hlavně IV. stupně se dominantně nacházely na přední straně trupu v rozsahu 9 % povrchu těla. Odstranění devitalizované kožní tkáně vč. podkožního tuku u tak malého dítěte bylo nezbytné provést velmi rychle. U tak hluboké popáleniny se nedala využít dle našich zkušeností šetrnější metoda chemické nekrektomie. Tkáně jsme museli odstranit pomocí ostré nekrektomie. Dítě však našťestí celou léčbu zvládalo bez konverze na umělou plicní ventilaci či jiných závažných komplikací.

Klíčová slova: popálenina, mechanismus popálení, opařenina, kontaktní popálenina, nekrektomie, léčba

Treatment of very deep burns in a six-month infant

During the last decades of the burn trauma occurs to shift the nature of the mechanism of burns and also to changes within individual age groups burned. Like in western countries currently thankfully we are shrinking extensive burns in the pediatric population. But on the other hand, are more and more lighter burns, especially scalds. The average age of burns is also reduced. Also increasing scalds in children at an early toddlers. In the case report, however, we present a burn, which evades those factors. It was a very deep contact burns in a six-month old girl who suffered it so that it fell on the hot iron in a child seat during the brief absence of the mother. Burned area mainly IV. grades are predominantly found on the front of the hull in the range of 9% of the body surface. Removal of devitalized tissue, including skin, subcutaneous fat in such a small child, it was necessary to do this quickly. With such a deep burns was not to use more environmentally friendly methods of chemical necrectomy. We had to remove the tissue sharply. Fortunately, the child managed the whole treatment without the need for mechanical ventilation or other serious complications.

Key words: burn, mechanism of burn, scald, contact burns, necrectomy, treatment

Úvod

Statisticky v současné době našťestí ubývá rozsáhlých popálenin u dětské populace. Na druhou stranu ale stále přibývá lehčích popálenin a průměrný věk popálení se také snižuje. V současné době dominuje raný batolecí věk, konkrétně se pohybuje kolem 1,5 roku. Dle rozsahu a mechanismu se zvyšuje četnost menších popálenin a zejména opařenin. Opařeniny tvoří až 75–85 % všech popálenin. Dominantní podíl dětské populace v této kategorii tvoří zejména děti do 3 let věku, které tvoří až 85 % všech popálených (1). Postižení jsou především chlapci v poměru 1,3:1. Velký nárůst začíná zejména na přelomu prvního roku dítěte, kdy riziko narůstá až pětinasobně (2). Pro toto věkové období je charakteristický motorický vývoj, který je v předstihu

v porovnání s kognitivními funkcemi. Pochopitelně si v tomto věku děti neuvědomují důsledky svého někdy rizikového chování (3).

Dle vlastní statistiky pracoviště za posledních 10 let z celkového počtu 1229 popálených dětí bylo opařených 965 tj. 78,5%. Opařených dětí od 0–1 roku (kojenců) bylo 138, tj. 11,2%, od 1–3 let (batolat) bylo 593, tj. 48,3%.

Kazuistika

Na specializované pracoviště popáleninové medicíny byl letecky transferován šestiměsíční kojeneček. Jednalo se o holčičku, která utrpěla hlubokou kontaktní popáleninu. Její popálení bylo z hlediska věku i mechanismu velmi netypické.

K popálení došlo doma, když matka žehlila a měla dcerku pod žehlicím prknem v autosedačce. Během její krátké nepřítomnosti, kdy si odskočila do sklepa pro

brambory, aby uvařila oběd, dítě na sebe strhlo rozpálenou žehličku za elektrickou šňůru. Po návratu matky byl slyšet pláč, oděv holčičky na hrudníčku byl již propálen a doutnajícím. Matka pak popálené plochy chladila krátce pod studenou vodou.

Osobní anamnéza dítěte byla bez pozoruhodností, jednalo se o dítě z druhé fyziologické gravidity, donošené, plně prospívající, dosud kojené. V širší rodinné anamnéze nebyla zjištěna závažnější onemocnění. V sociální anamnéze je třeba připomenout, že se jednalo o úplnou rodinu, holčička má jednoho staršího bratra, nicméně i když byl otec dítěte zaměstnán, byly sociální poměry rodiny velmi slabé.

Po přijetí dítěte i s matkou na popáleninovou kliniku bylo stanoveno, že se jedná o hluboké kontaktní popáleniny

vesměs III.–IV. stupně, s lokalizací na levé přední straně trupu, zasahující především břicho, na hrudníčku naštěstí nezasahující levou bradavku. Další popálená plocha se nacházela na levé paži. Rozsah ploch III.–IV. stupně byl 7% TBSA (total body surface area). Další drobné popálené plošky na bradě a trupu II.b stupně byly v rozsahu 2% TBSA. Celkový rozsah popálenin byl tudíž evaluován na 9% TBSA (obr. 1). Jelikož je standardně u dětí využíváno laser-dopplerovské vyšetření, které stanovuje hloubku popálené plochy, v tomto případě byla hloubka popáleniny více než zřejmá. V tomto případě popáleniny III.–IV. st., zasahovaly nejen kůži v celé tloušťce, ale i horní část tukové vrstvy.

Na počátku léčby při volbě wound-managementu vyvstala otázka, zda ji tak malé dítě zvládne bez umělé plicní ventilace (UPV), tedy jen za pomoci analgetizace. I když samotná popálenina III.–IV. st. je spojena spíše s menší bolestivostí, následující výkony ostré nekrektomie a autotransplantace spolu se vznikem nových odběrových ploch již doprovází velká bolestivost. Věděli jsme, že se bude jednat v každém případě o včasnou chirurgickou léčbu zahrnující výkony tangenciální nekrektomie devitalizovaného kožního povrchu vč. části tukové vrstvy (obr. 2) a následnou autotransplantaci kožními štěpy, které by probíhaly v celkové anestezii. Management léčby jsme po uvážení zvolili bez UPV. Trvalý kontakt dítěte s matkou během hospitalizace, zejména při kojení, byl velmi důležitý. Časnost nekrektomie hrála velkou roli ve snížení rizika vzniku celkové toxemie. Navíc jsme věděli, že u tak hluboké popáleniny IV. stupně, která zasahuje až do podkoží a tuku, nelze využít chemickou nekrektomii, která by byla podstatně selektivnější k nekrotické

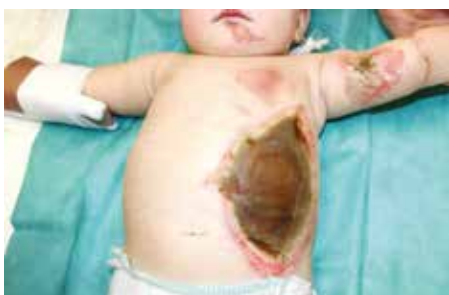kůži a zároveň šetrnější k dítěti, nicméně v tomto případě prakticky neúčinná. Pokud nekrózy zasahují i podkožní vrstvu tuku, poté již v této lokalizaci není dostatečné množství především funkčních neutrofilů, které jsou velmi důležité pro její uskutečnění. Tangenciální nekrektomie byla provedena v celkové anestezii třetí den po přijetí v lokalizacích ploch III. a IV. st. na levé přední straně trupu a dále na levé paži v rozsahu 7% TBSA. Nekrektomie zasahovala do tukové vrstvy, která byla zčásti rovněž nekrotická. Při následném převazu v narkóze pátého dne, se spodina vzniklého rozsáhlého defektu jevila transplantabilní a tudíž mohla být provedena kožní autotransplantace meshovanými (síťovanými) dermoepidermálními štěpy (obr. 3). Tyto byly odebrány airdermatomem z levého stehna. Použito bylo jemné meshování transplantátu 1,5:1, což bylo velmi důležité pro jeho kvalitní a rychlé přihojení i přijatelný vzhled vzniklé jizvy. Následná fixace transplantátu do nekrektomovaných defektů byla provedena z důvodu co nejlepší adherence na problematický povrch dvousložkovým fibrinovým lepidlem. Lepidlo zároveň podporuje hemostázu, omezuje kapilární krvácení a působí stimulačně ve smyslu reepitelizace. Pouze okraje štěpy byly fixovány kovovými svorkami a nataženým mastným tylem, převázány vlhkým antiseptickým krytím a šetrnou bandáží. Duplikovanou fixací transplantátu jsme měli na mysli neustálý pohyb dítěte při kontaktu s matkou, a tím i možnost ohrožení adherence štěpu. Další výkon v narkóze následoval devátého dne, kdy veškeré transplantované plochy měly velmi dobrou adhezenci štěpu. Byly také odstraněny fixující kovové svorky. Následovaly převazy, které již byly prováděny bez anestezie, na převa-

zovně, pod perorální analgetizací dítěte (obr. 4). Dítě převazy snášelo velmi dobře. Při převazech jsme využívali syntetické kryty Mepilex Ag a Mepilex Transfer Ag. K úplnému zhojení transplantované i odběrové plochy došlo 14. den. Dítě bylo propuštěno do ambulantní léčby 16. den.

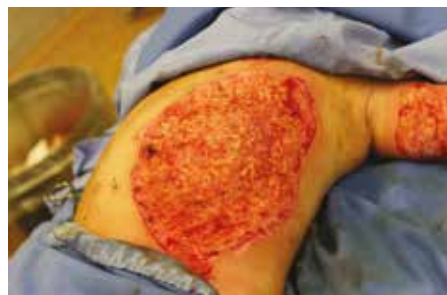Během hospitalizace mělo dítě zavedeno centrální žilní katétr cestou preparace v třísele a periferní močový katétr. Substituovány byly i.v. tekutiny a mražená plasma při celkovém poklesu krevní bílkoviny. Substituce krevních derivátů, při poklesu hladiny celkové bílkoviny a albuminu, je u popálenin ze zkušenosti velmi důležitá pro přihojení kožního štěpu. Terapie antibiotik byla podřízena komplexnímu mikrobiologickému screeningu u dítěte, podáván byl trimethoprim-sulfamethoxazol intravenózně, posléze perorálně v sirupu v doporučeném dávkování. Kultivačně byly zjištěny z ploch *Staphylococcus epidermidis* v množství 10^{1-2} a jen po pomnožení *Enterococcus faecalis*. Analgetizace probíhala v pravidelných perorálních dávkách ibuprofenu a midazolamu. Po provedené nekrektomii a autotransplantaci byla navýšena o frakcionované intravenózní podání fentanylu.

Po propuštění do ambulantní a dispenzarizační léčby jsou zhojené plochy nadále sledovány. Matka plochy promažuje hydratačním krémem několikrát denně, dítě nosí v místech plošných jizev speciální elastický obleček ušitý na míru (obr. 5). Jeho úkolem je prevence vzniku hypertrofické či keloidní jizvy. Dále matka provádí měkké tlakové masáže vč. tzv. masážní aplikace protektivních krémů na bázi silikonu. Je prováděna etapová aplikace soft-laserové terapie. Jizva je v současné době lehce hyperemická, částečně hypertrofická, retrahující se, ovšem zcela

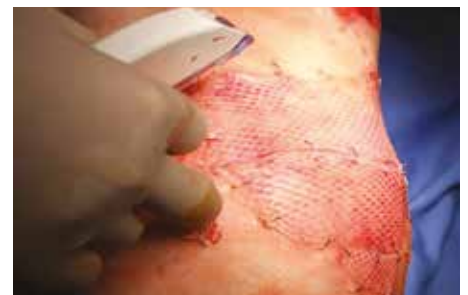Obr. 1. Lokalizace hluboké popálené plochy IV. stupně u kojence, den přijetí

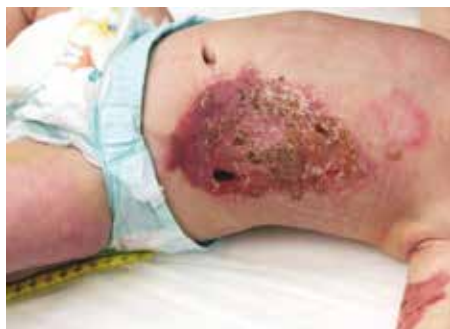
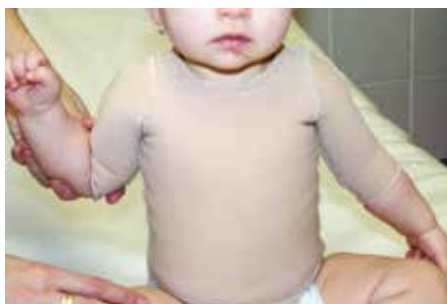
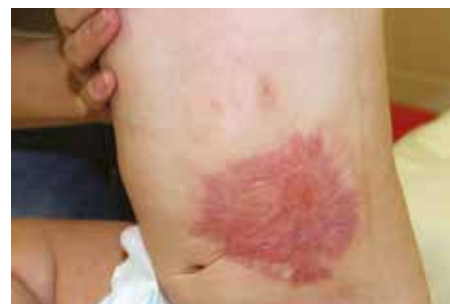Obr. 2. Rozsah provedené tangenciální nekrektomie, třetí den



Obr. 3. Autotransplantace DE štěpy, fixace štěpů, pátý den



Obr. 4. Plně zhojené DE štěpy, druhý týden**Obr. 5.** Speciální elastický obleček šitý na míru, první měsíc**Obr. 6.** Plošná jizva s mírnou retrakcí, s typickou lehkou hyperemií, bez kontrakce, čtvrtý měsíc

bez kontrakcí a bez jakéhokoliv omezení růstu dítěte (obr. 6).

V budoucích letech budeme pravděpodobně ještě uvažovat o rekonstrukční operaci, spíše tedy o kosmetické redukci jizvy. Dobrou zprávou je, že při úraze nebyly popáleny prsní bradavky ani jejich okolí, a vývoj prsů by tedy měl, i přes retrakci jizvy, probíhat normálně. Ze zkušenosti předpokládáme, že v této lokalizaci by nemělo dojít ke vzniku jizevnaté kontraktury. Velkou roli hraje rehabilitace ve spolupráci s matkou dítěte. Víme také, že postupnou maturací (vyzráním či řekněme „měkčutím“) jizvy v horizontu několika let již ke vzniku kontraktur obvykle nedochází. Funkční dopad vzniklých kontraktur na další vývoj organismu je znám především u velmi rozsáhlých hypertrofických jizev nebo v lokalizacích končetin a zejména kloubů. V těchto případech jsou časné rekonstrukční operace zcela samostatnou kapitolou léčby.

Diskuze

Popáleniny u dětí obecně patří k nejzávažnějším úrazům. Nejčastějším mechanismem jsou opaření s tříčtvrťtinovou incidencí, následované právě popáleninami plamenem a kontaktními popáleninami (viz graf).

Závažnost popáleninového traumatu je také závislá na věku dítěte. Ve věkové skupině do 2 let jsou rizikové popáleniny již nad 5% TBSA, ve skupině do 10 let poté nad 10% TBSA a konečně ve skupině do 15 let nad 15% TBSA (4).

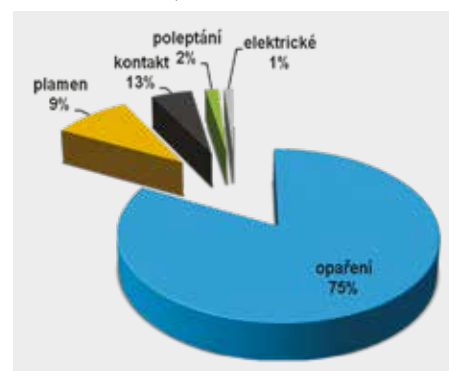
Dále je potřeba si uvědomit, že popáleniny I. a II. st. jsou doprovázeny velkou bolestivostí, u popálenin III. a IV. st. je bolestivost výjimečná, spíše soustředěná do okraje popálené plochy. U takto hlubokých popálenin jsou

postižena terminální nervová zakončení, a proto je bolestivost minimální. Následná chirurgická terapie i vznik odběrových ploch již však s bolestivostí spojeny jsou. I tyto skutečnosti sehrály v našem případě svou roli při výběru managementu léčby.

V moderním chirurgickém wound-managementu rovněž za zmínku stojí ještě jeden způsob terapie. Kromě léčby hluboké popáleniny pomocí klasické ostré nekrektomie a přímé kožní autotransplantace existuje ještě metoda užití biosyntetických náhrad kůže, neboli tzv. umělé kůže. U nás je známá a užívaná prozatím jen jedna, Integra. Jedná se dvovrstvý kryt na bázi bovinního kolagenu a glykosaminoglykanu, horní vrstvou je silikonový film. Jiné modernější kožní náhrady (např. Matriderm) jsou prozatím pro svoji finanční náročnost u nás nedostupné. I v případě Integry se jedná o kvalitní a rovněž drahou kožní náhradu. Integra nahrazuje dermální složku povrchu, dotváří kontury povrchu, nicméně její povrch musí být po několika týdnech rovněž překryt tenkým kožním štěpem. Využívána je spíše u velmi rozsáhlých hlubokých popálenin a při rekonstrukčních operacích v místech kontraktur (6).

Kontaktní popáleniny jsou po opaření druhou významnou skupinou mechanismů popálenin v dětském věku. Zde převažují popáleniny II. b stupně a také III. stupně. Léčba popálenin III. stupně je chirurgická, popáleniny II. st. se hojí prakticky vždy spontánně, konzervativní terapií. Léčba by měla být vždy soustředěna do specializovaného popáleninového centra.

Podobná zjištění nacházíme také v zahraničních periodících. Ve Spojených státech amerických mají kontaktní popáleniny z pohledu léčby spíše vyšší podíl

Graf 1. Současný trend mechanismů popálení u dětí, domovské pracoviště

u ambulantně léčených dětí (44,5%) proti hospitalizovaným pacientům (27,1%), ze všech pacientů (8). U hospitalizovaných pacientů se pak spíše jedná o popáleniny III. st., kombinovaného stupně či vyšší rozsahy popálených ploch. Dále jsou uváděny typické lokalizace popálení, a to jsou hlava, trup a horní končetiny. Dalšími rizikovými faktory jsou věk dítěte mezi 1–3 roky, dále nízké socioekonomické poměry rodin a nízký věk matky (7). U dětí okolo jednoho roku se ve studiích objevuje prakticky vždy opaření. U kontaktních popálenin jsou uváděna horká topná zařízení v domácnosti, krby, dvířka kamen a žehličky. Ze zjištěných dat je pak možné sestavit různé preventivní programy pro rodiče a opatrovníky dětí, později také pro školu i mimoškolní zařízení (9). Koneckonců prevence v každém věku dítěte je nesmírně důležitá.

Závěr

Kontaktní popáleniny stejně jako popáleniny obecně patří v kojeneckém věku k závažným úrazům. O to citlivější v následném wound-managementu by měla být lékařská rozhodnutí a včasná volba konzervativní či chirurgické terapie. V každém případě by celkové hoje-

ní popáleniny do plné epitelizace ploch nemělo překročit dobu čtyř týdnů, což následně výrazně snižuje riziko vzniku hypertrofické jizvy či jizevnatých kontraktur (10). Dá se tudíž říci, že v případě naší pacientky jsme tento dnes již obecně přijímaný limit splnili i s rezervou. Měli bychom mít také na paměti, že léčba větší popáleniny v dětském věku by měla probíhat na specializovaném centru.

Literatura

1. Lipový B, Mager R, Suchánek I. Opaření u batolat, stále aktuální problém? *Pediatr. praxi* 2012; 13(2): 120–122.
2. Fukunishi K, Takahashi H, Kitagishi H. Epidemiology of childhood burns in the Critical Care Medical Center of Kinki University Hospital in Osaka, Japan. *Burns* 2000; 26: 465–469.
3. Kumar P, Chirayil PT, Chittoria R. Ten years epidemiological study of pediatric burns in Manipal, India. *Burns* 2000; 26: 261–264.
4. Königová R, a spol. Komplexní léčba popálenin. Grada Publishing, s. r. o. 1999: 39–43.
5. Kamolz LP, Jeschke MG, Brychta P, Horch RE, Küntscher M. *Handbook of Burns, Vol.1*, Springer Wien 2012: 359–370.
6. Dantzer E, Queruel P, Salinier L, et al. Dermal regeneration template for deep hand burns: clinical utility for both early grafting and reconstructive surgery. *Br. J. Plast. Surg.*, 2003; 56(8): 764–774.
7. Stockton KA, Harvey J, Kimble RM. A prospective observational study investigating all children presenting to a specialty pediatric burns centre. USA. *Burns* 2015; 41(3): 476–483.
8. Laitakari E, Koljonen V, Rintala R, Pyorala S, Gissler M. Incidence and risk factors of burn injuries among infants, Finland 1990–2010, *Journal of Pediatric Surgery*. Apr. 2015; 50(4): 608–612.
9. Koljonen V, Laitakari E, Pyorala S, Rintala R. Outpatient treated burns in infants younger than 1 year in Helsinki duriyerng 2005–2009. *Burns*. May 2014; 40(3): 489–494.
10. Cubison TCS, Pape SA, Parkhouse N. Evidence for the link between healing time and the development of hypertrophic scars (HTS) in paediatric burns due to scald. *Burns* 2006; 32(8): 992–999.

Článek je převzatý z:
Pediatr. praxi. 2016; 17(6): 375–378

MUDr. Radomír Mager

Klínika popálenin a rekonstrukční chirurgie FN Brno
Jihlavská 20, 625 00 Brno
mager.radomir@fnbrno.cz